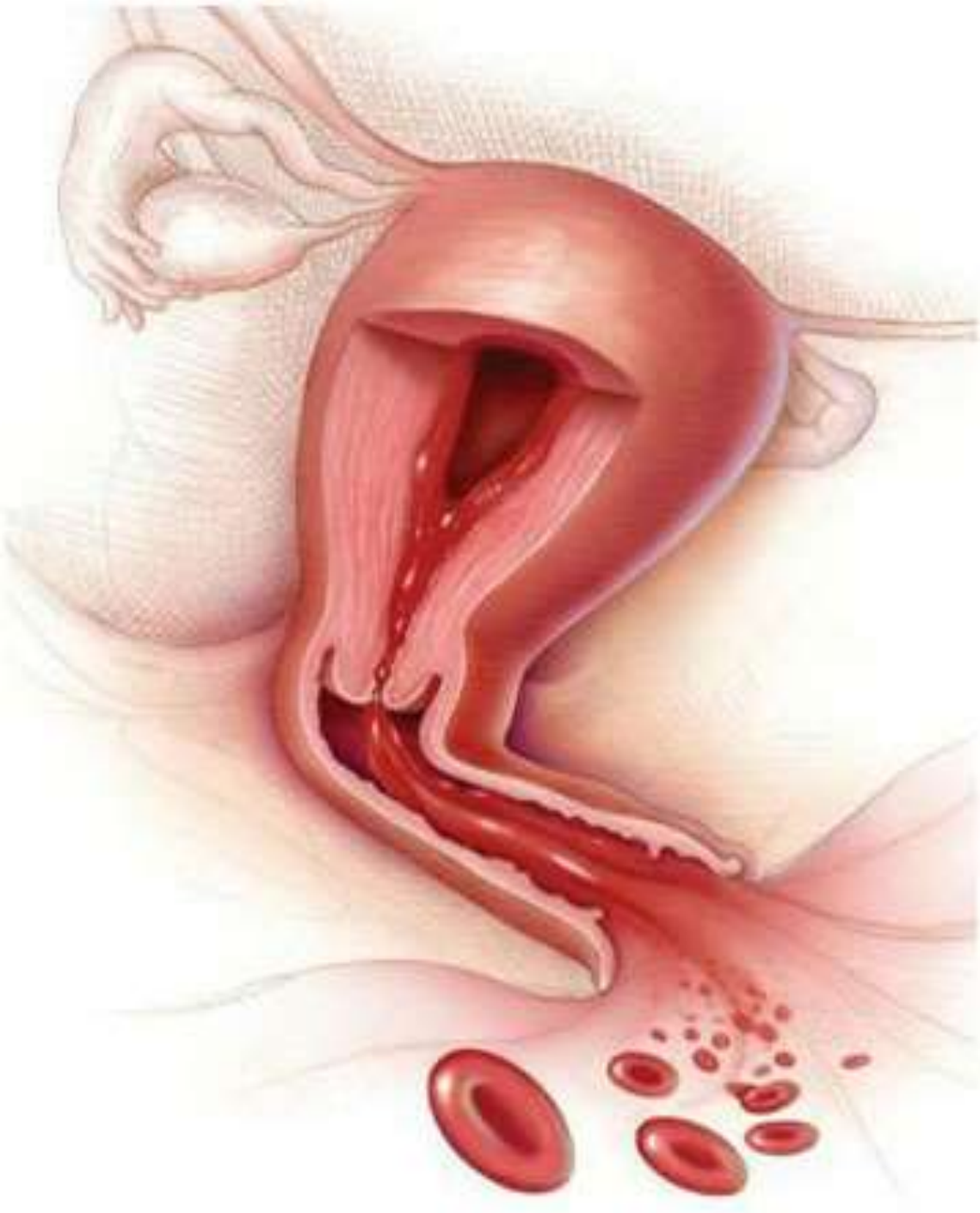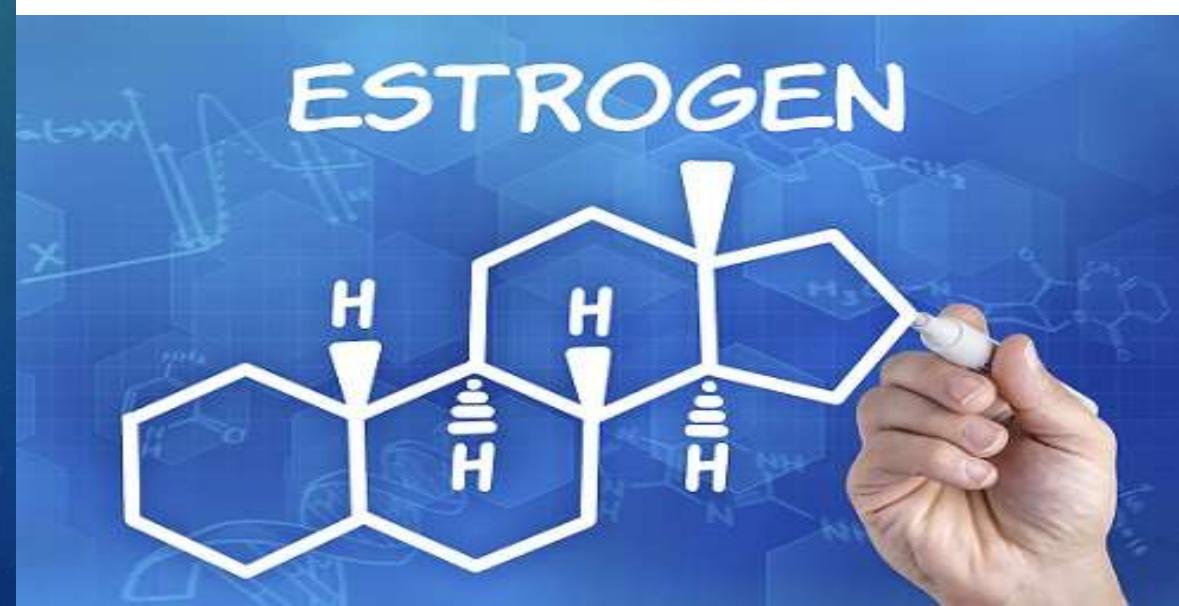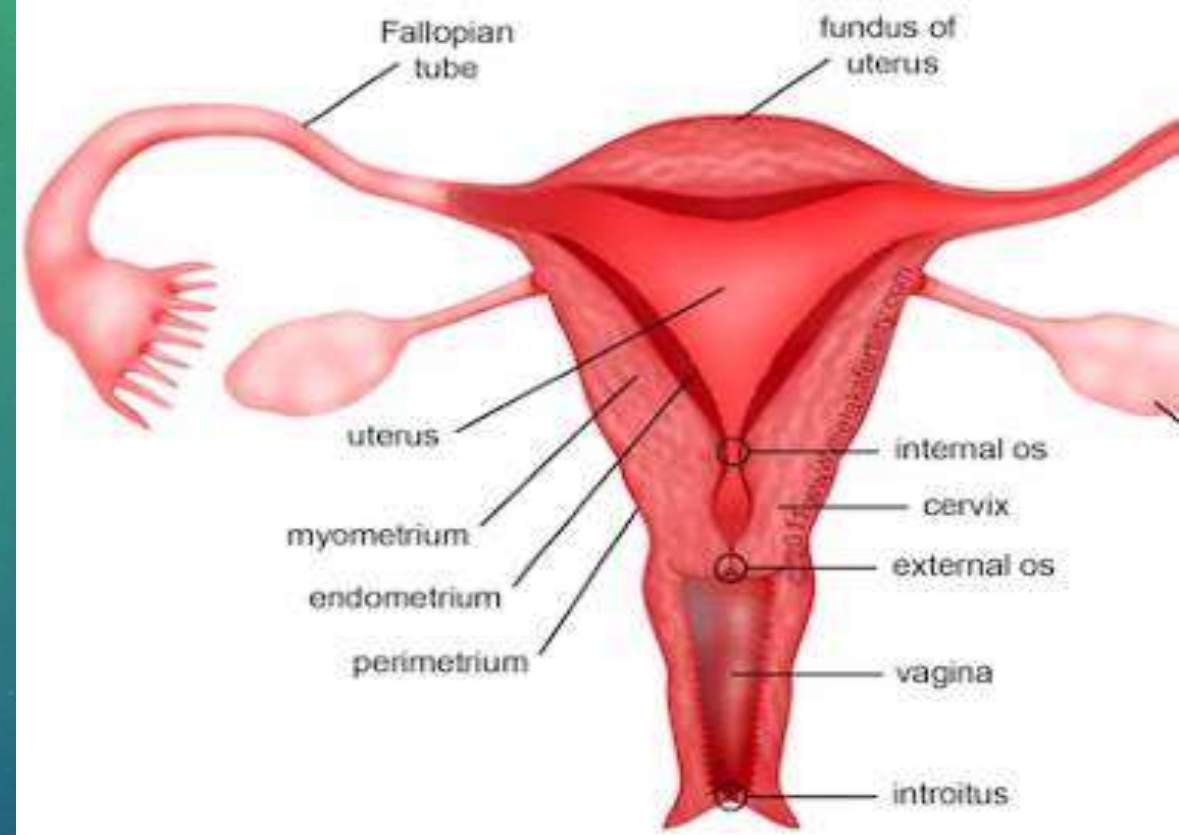




ANOMAL UŞAQLIQ QANAXMALAR

ÜMUMİ MƏLUMAT

- Uşaqılıq qanaxmaları follikulların persistensiyası və atreziası fonunda əmələ gəlir. Bu zaman estrogenlərin sabit, monoton ifrazı təmin edilir. Yəni, ovulyasiya olmur, sarı cism əmələ gəlmir, estrogenlərin uzun müddətli təsiri nəticəsində isə endometriyada hədsiz miqdarda proliferasiya baş verir. Bu da endometriyanın ayrıca hissələrə bölünməsinə səbəb olur və qanaxmaların müddəti uzanır.



UŞAQLIQ QANAXMALARI

ORQANİK MƏŞƏLİ
UŞAQLIQ
QANAXMALARI

DİSFUNKSIONAL
UŞAQLIQ
QANAXMALARI

ORQANİK MƏNŞƏLİ UŞAQLIQ QANAXMALARI

- EKTROPİON
- POLİP
- UŞAQLIQ BOYNUN XƏRÇƏNGİ

HAMILƏLİK

- ADENOMİOZ
- POLİPLƏR
- HİPERPLAZİYA
- KARSİNOMA, SARKOMA
- SUBMUKOZ MİOMA

UŞAQLIQ
BOYNUN
ZƏDƏLƏNMƏSİ

UŞAQLIQ

UŞAQLIĞIN
ZƏDƏLƏNMƏSİ

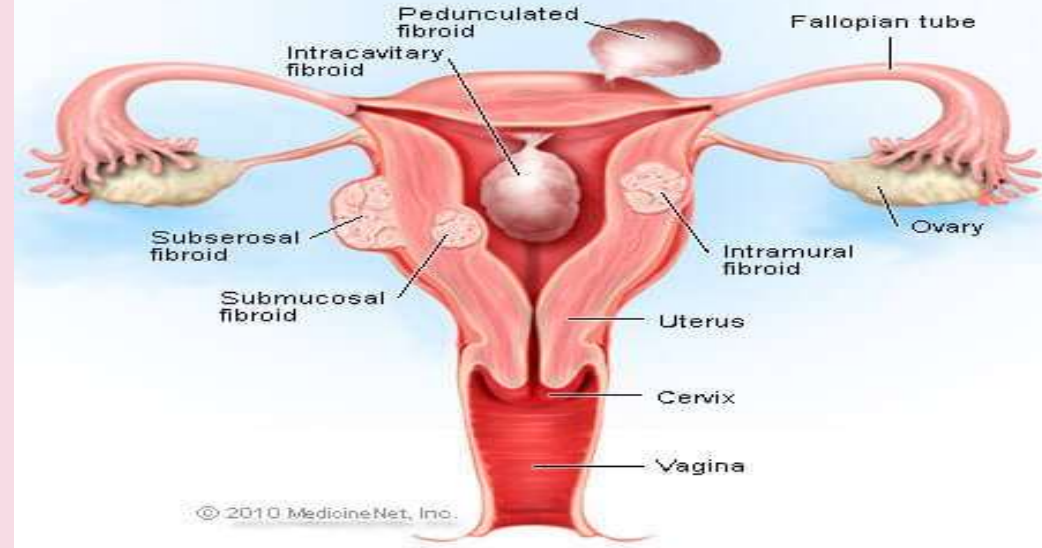
Endometriyumun hiperplaziyası və endometriyumun polipləri. Bu pozulmalar zamanı menstrual qanaxmalar çox intensiv və ağrılı olur, menstruasiyalar arası qadında cinsiyyət yollarından qanlı ifrazatlar müşahidə olunur.

- **Uşaqlıq mioması.** Menstruasiyalar intensiv olur, onların müddəti uzanır, menstruasiyalar qarının aşağısında və beldə tutmaşəkilli ağrılarla müşayiət olunur.

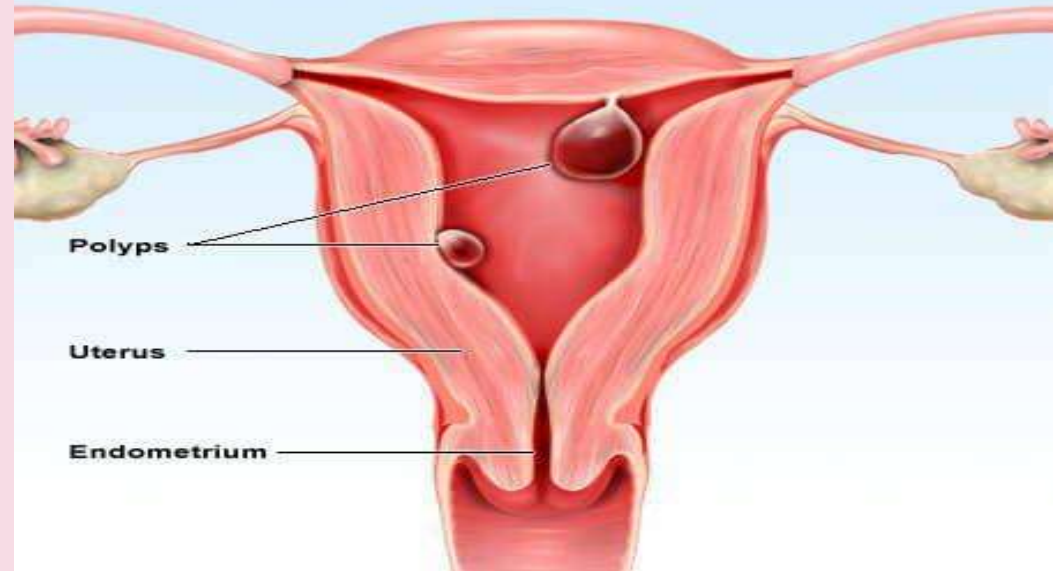
- **Endometrioz.** Menstruasiyadan sonra və əvvəl bir neçə gün ərzində qanlı ifrazatlar; olur, menstruasiyalar ağrılı olur, ifraz olunan qanda laxtalar olur.

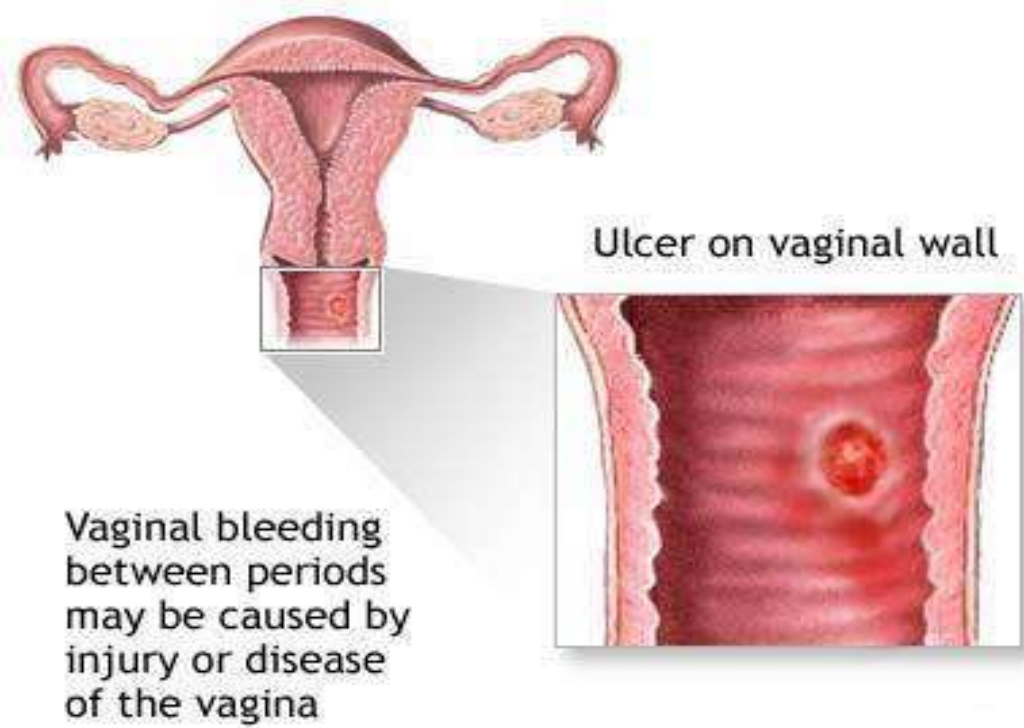
- **Polikistoz yumurtalıqlar sindromu.** Bu pozulma zamanı qadında qanaxmalar müşahidə olunur, menstruasiyalar qeyri-müntəzəm olur.

Uterine Fibroids



Uterine Polyps





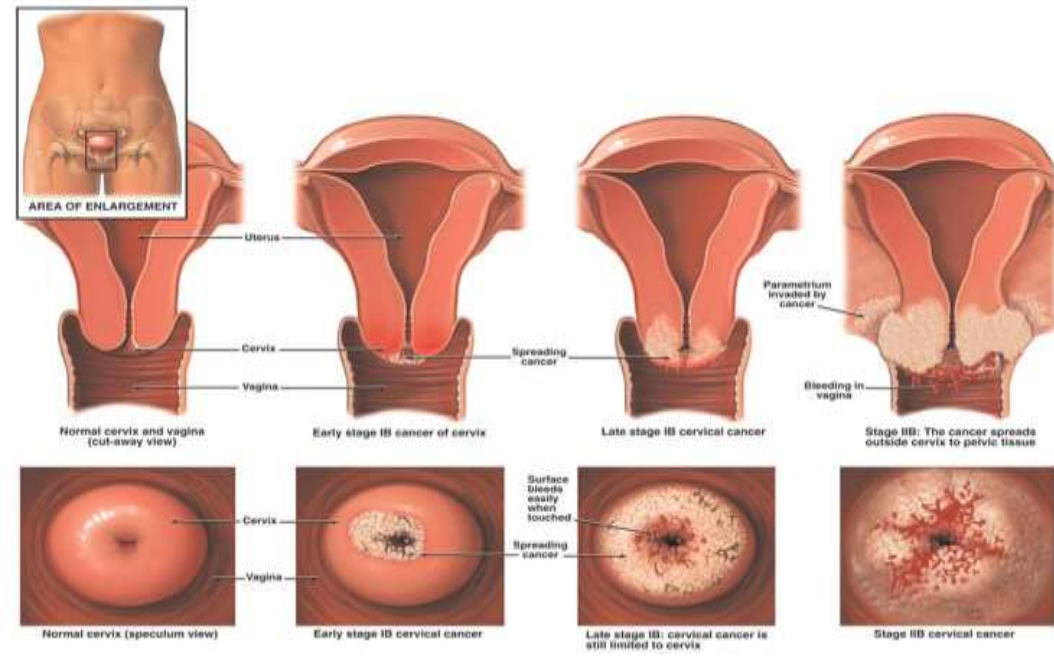
- **Uşaqlıq boynu və endometriumun xərçəngi.** Menstruasiyalar arası qadında müxtəlif intensivlikdə olan qanaxmalar müşahidə olunur. Qanaxma cinsi əlaqədən və ya ginekoloji müayinədən sonra başlaya bilər.

- **Uşaqlıq boynu eroziyası.** Adətən bu pozulma özünü heç bir əlamətlə büruzə vermir. Lakin pozulmanın ağır formalarında qanaxma cinsi əlaqədən və ya ginekoloji müayinədən sonra başlaya bilər.

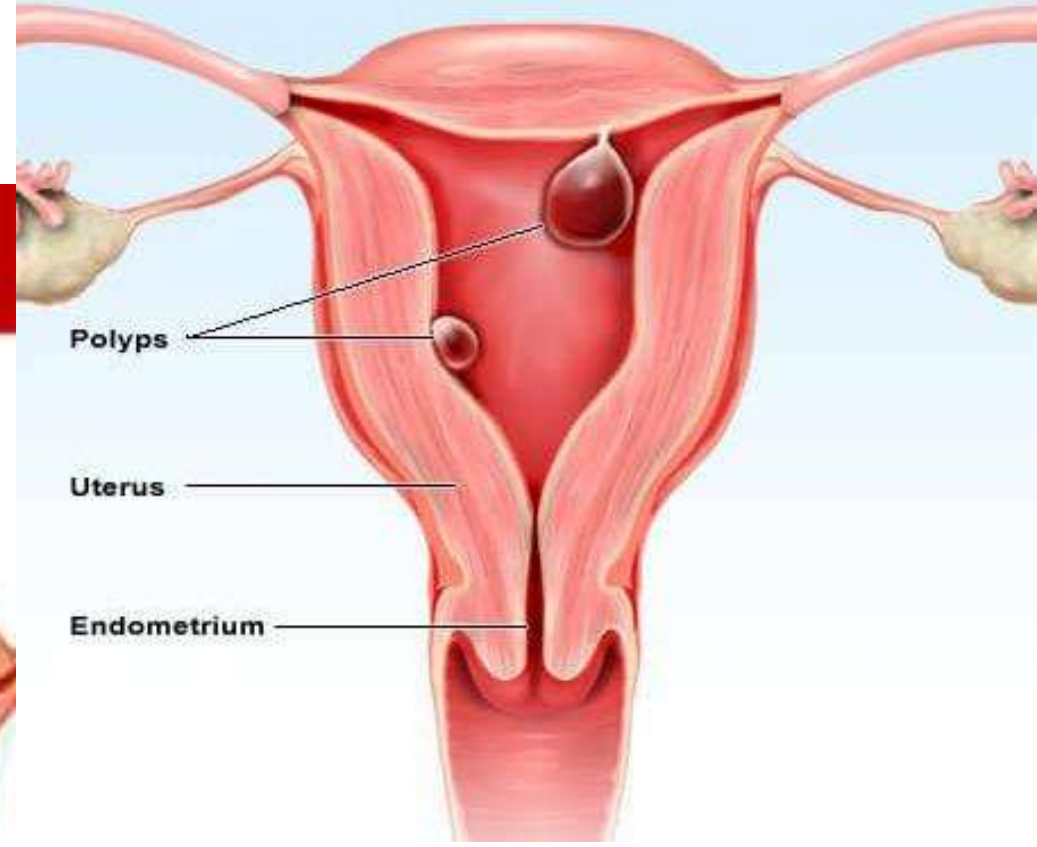
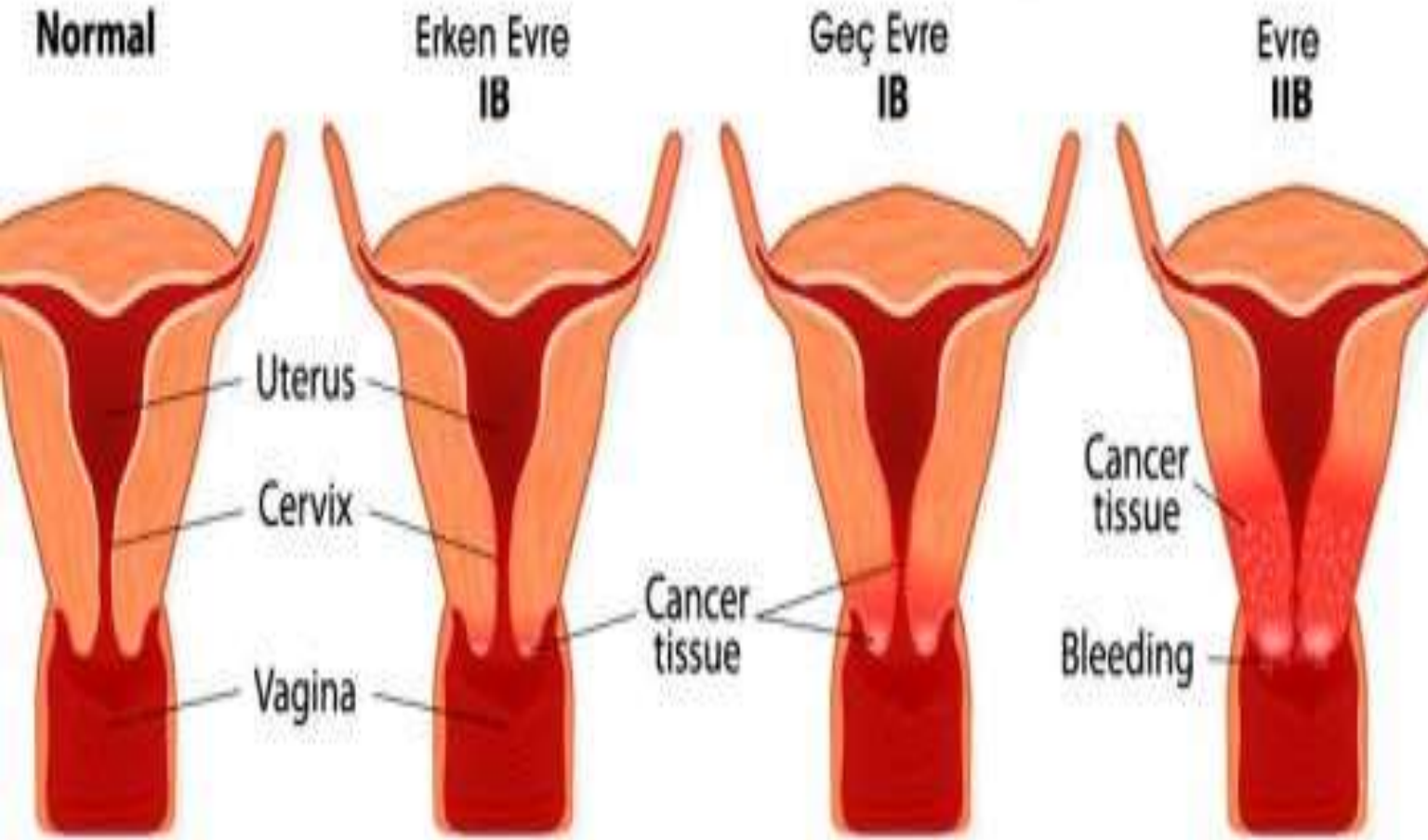
- **Endometrit.** Uşaqlığın daxili qatının iltihabı zamanı menstruasiyanın müddəti uzanır, menstruasiyalar arası qanlı ifrazatlar ola bilər.

- **Uşaqlıq yolunun travmaları** (cinsi əlaqə nəticəsində və s.).

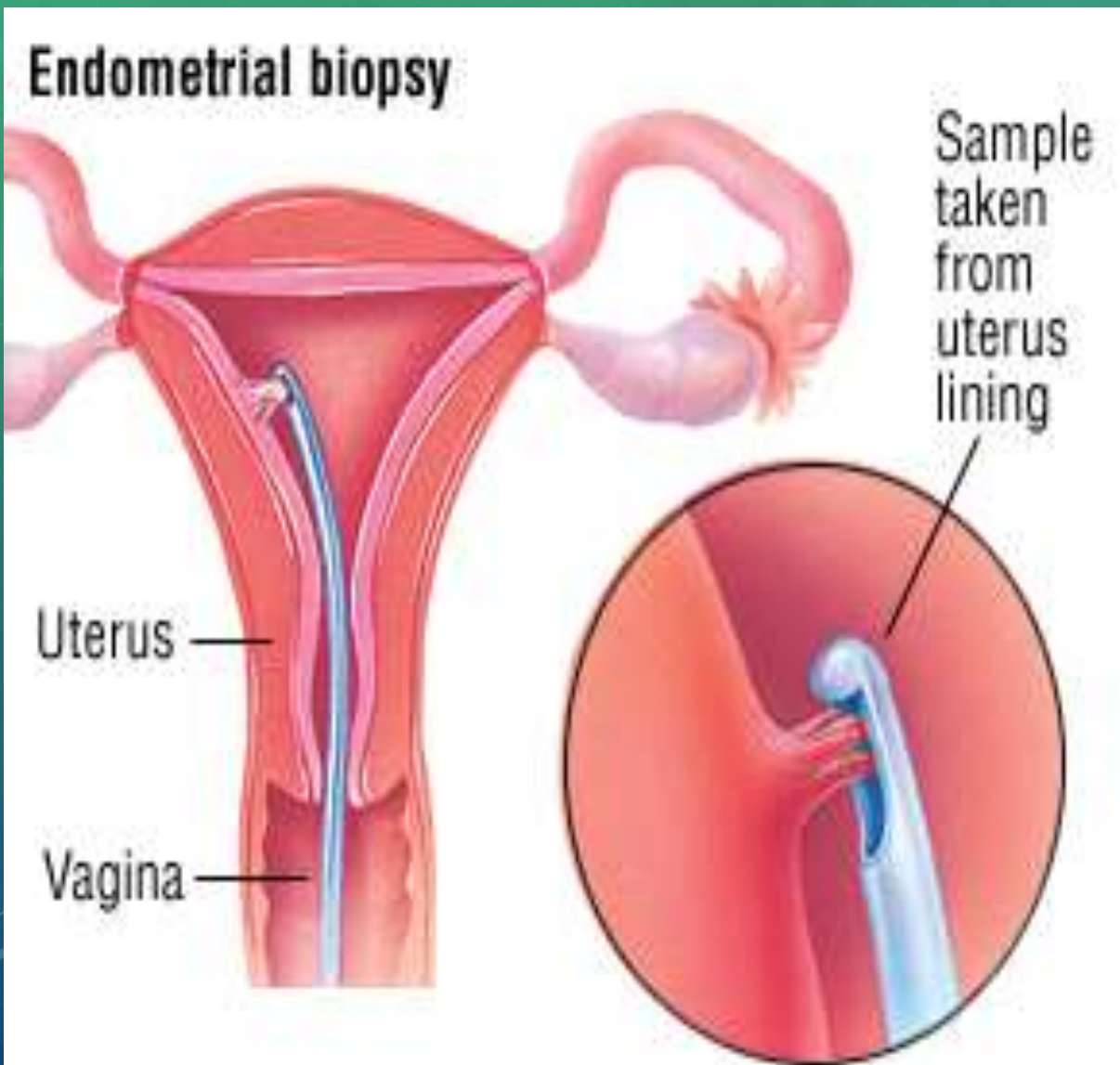
- **Qadın cinsiyyət sistemi infeksiyaları.**



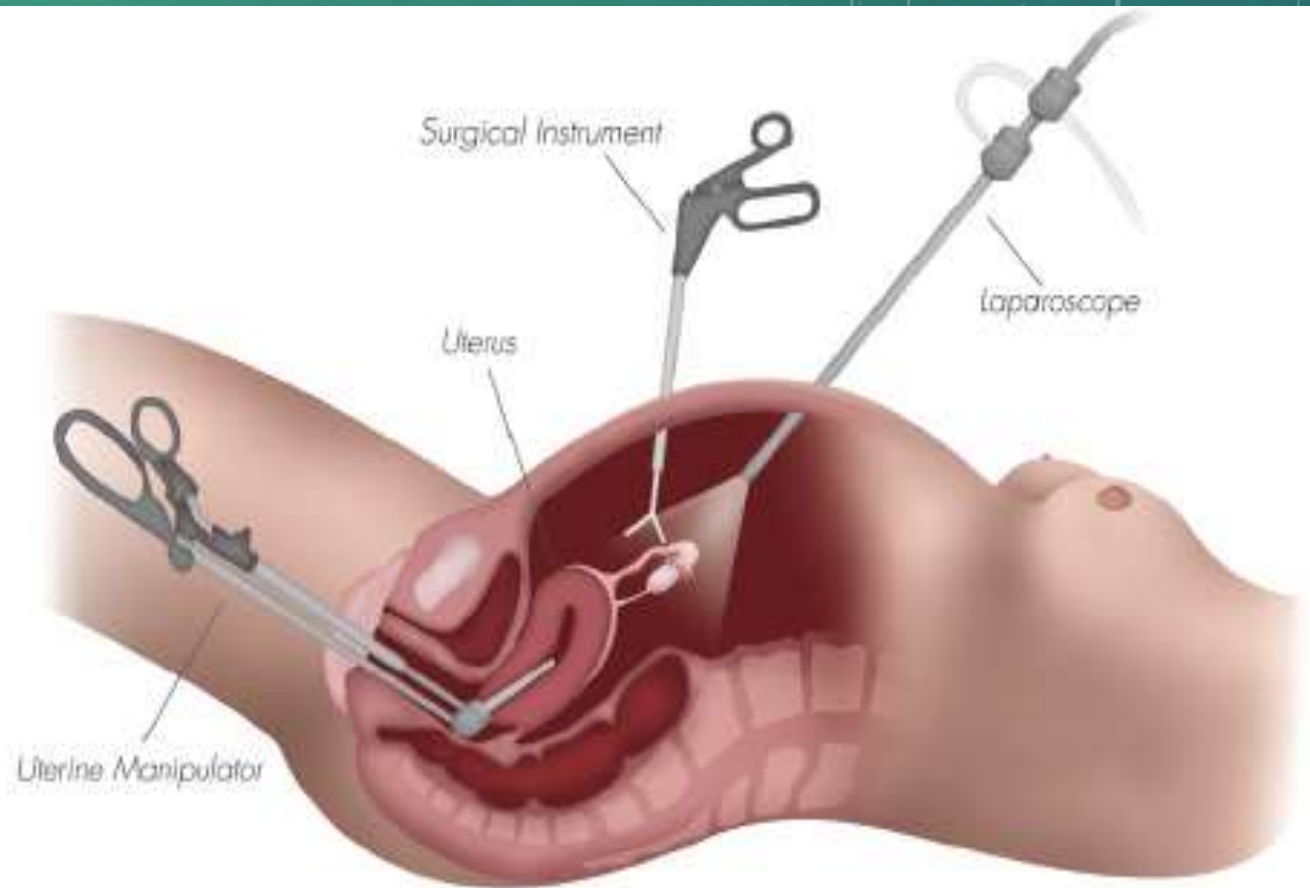
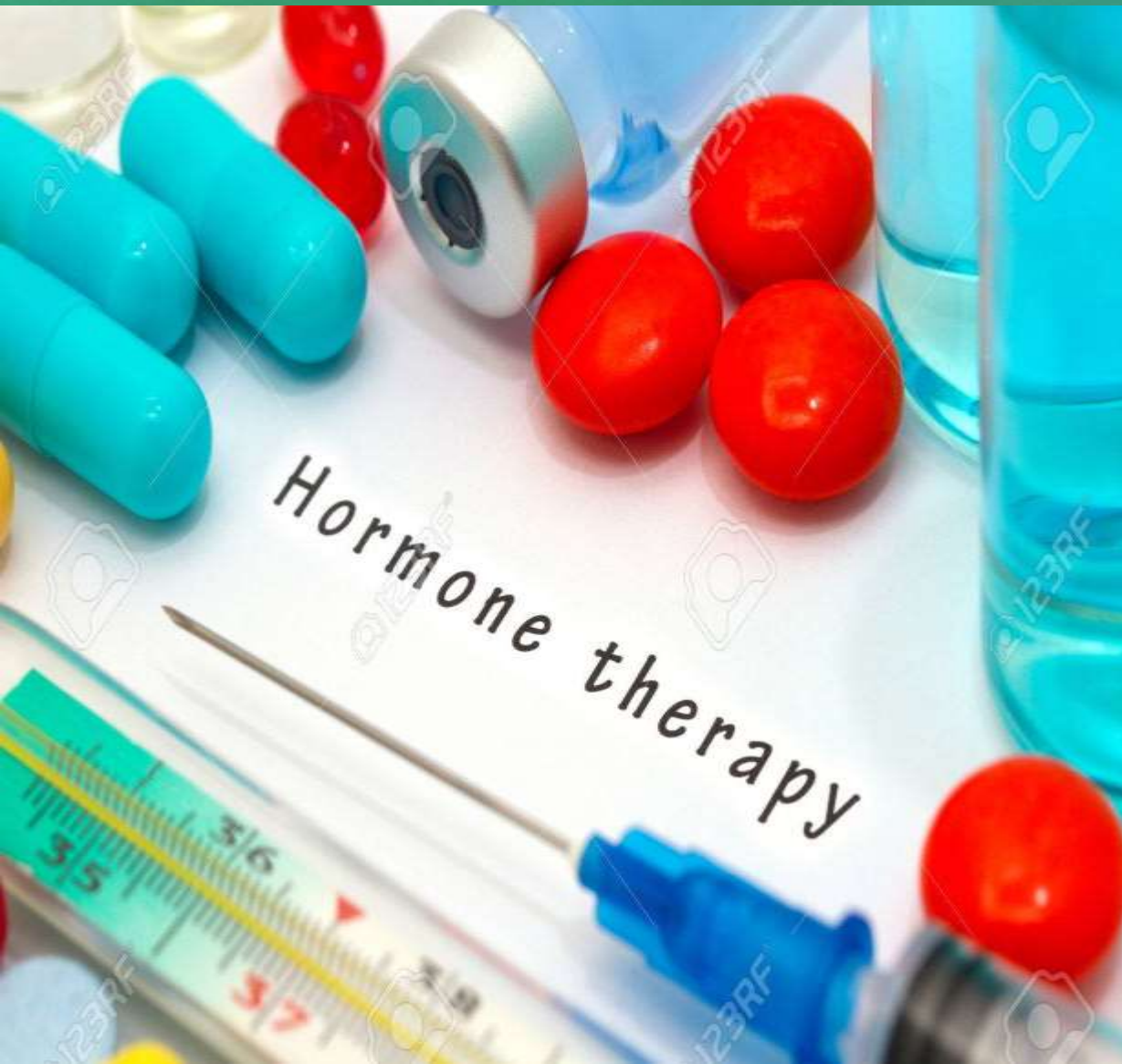RAHİM AGZI KANSERİ



DIAQNOSTIKASI

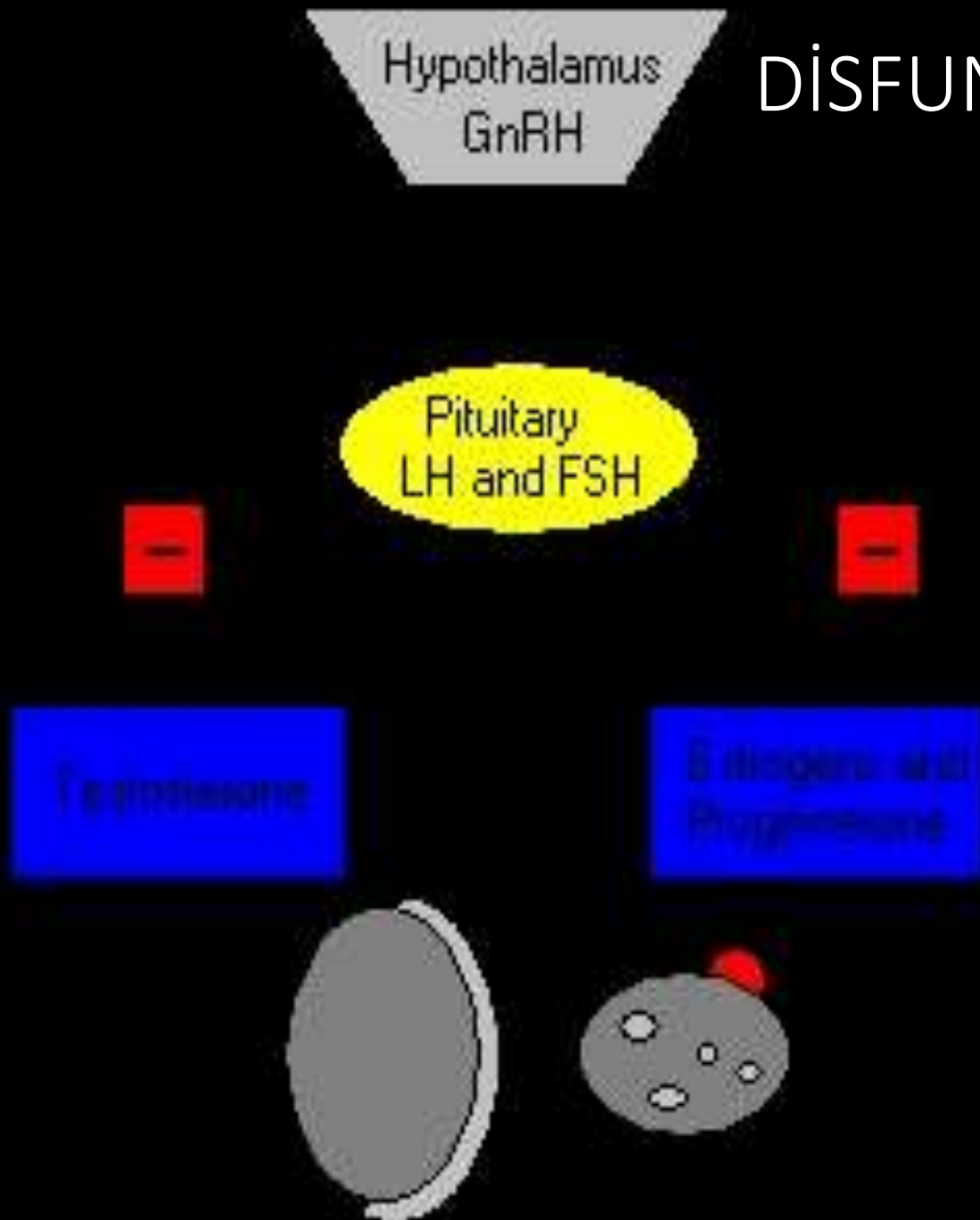


MÜALICƏ



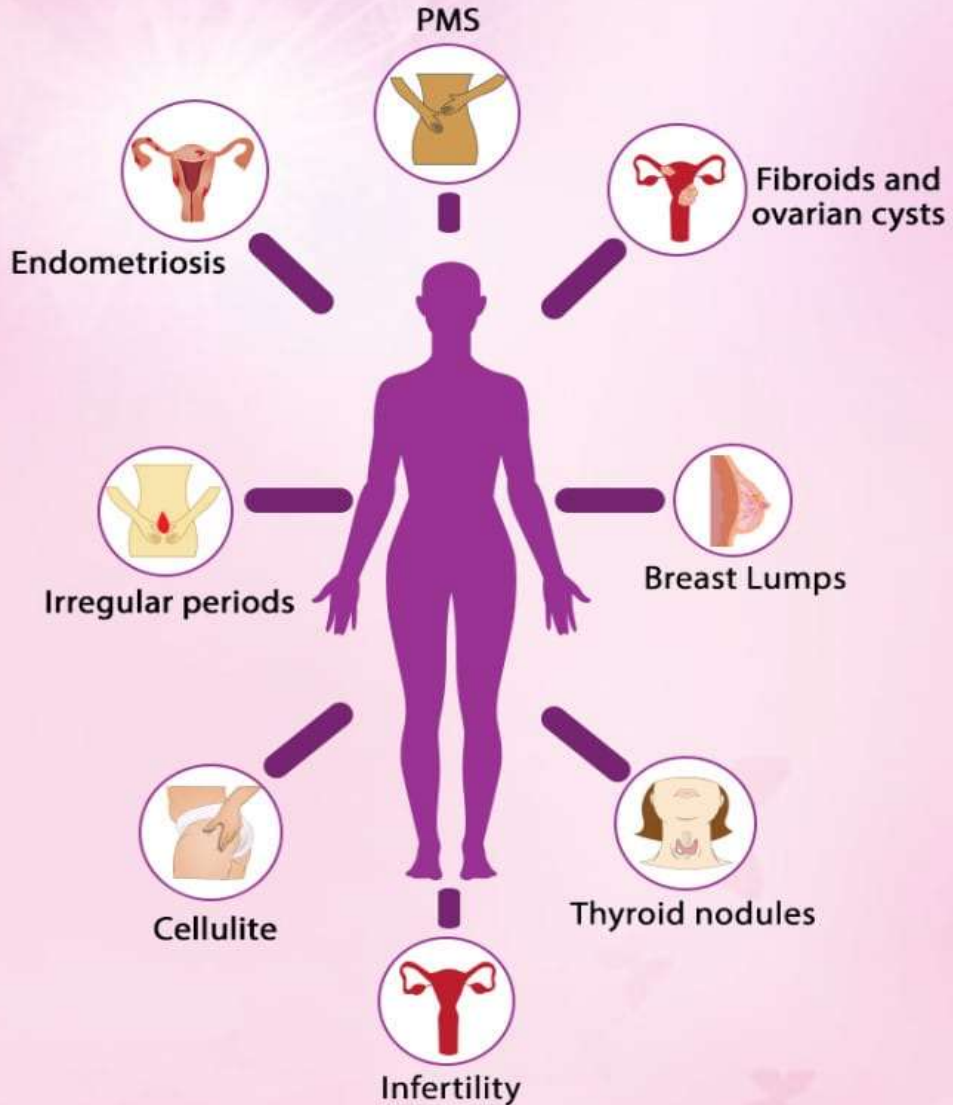
Laparoscopic Hysterectomy

DISFUNKSIONAL UŞAQLIQ QANAXMALARI



- QONADOTROP HORMONLARIN ƏMƏLƏ GƏLMƏSİNİN VƏ İFRAZ OLUNMASININ POZULMASI, DISFUNKSIONAL UŞAQLIQ QANAXMALARININ (DUQ) ƏSAS SƏBƏBİBİDİR.

SYMPTOMS OF ESTROGEN DOMINANCE



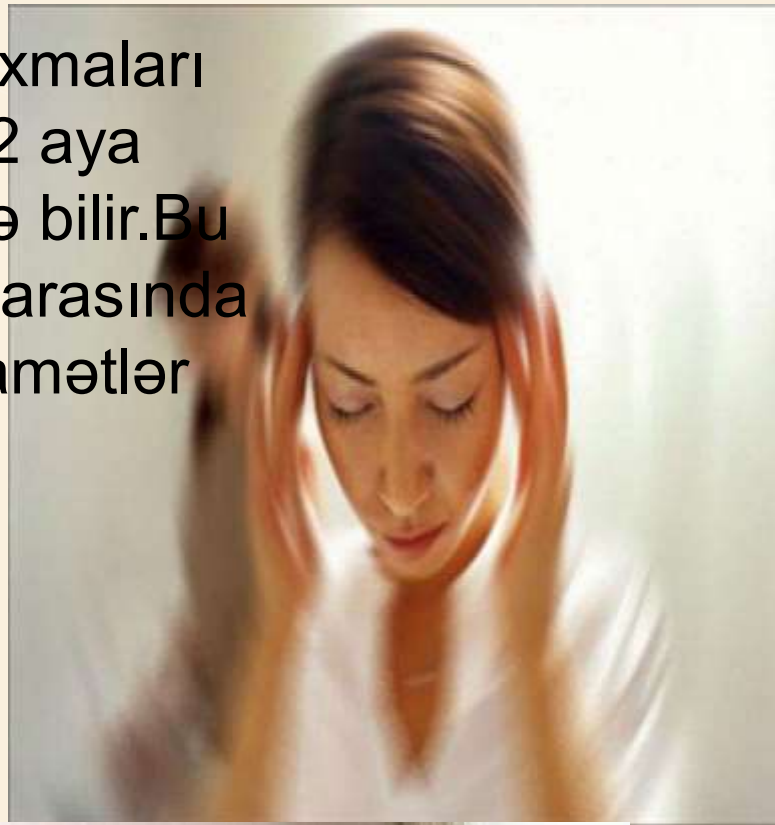ETİOLOJİYASI

Disfunktional uşaqlıq qanaxmaları aşağıdakı hallarda baş verə bilər:

- hormonal pozğunluqlar olduqda
- psixi sarsıntılar zamanı
- vitamin çatışmazlığı zamanı
- infeksiyon xəstəliklər zamanı
- orqanizmdə intoksikasiyalar baş verdikdə

- Disfunktional uşaqılıq qanaxmaları aybaşının 1-2 həftəsindən 2 aya qədər və daha çox baş verə bilər. Bu qanaxmalara ən çox qızlar arasında rast gəlinir və aşağıdakı əlamətlər baş verir:

- Qanaxlığı
- baş gicəllənmə
- baş ağrıları
- halsızlıq
- zəiflik
- ürək döyünmə
- iştahsızlıq
- əsəbi gərginlik
- ağlağanlıq



**DİSFUNKSIONAL
UŞAQLIQ
QANAXMALARI**

```
graph TD; A[DİSFUNKSIONAL UŞAQLIQ QANAXMALARI] --- B[ANOVULYATOR]; A --- C[OVULYATOR]
```

ANOVULYATOR

OVULYATOR

ANOVULYATOR
DUQ

```
graph TD; A[ANOVULYATOR DUQ] --- B[YUVENİL DUQ]; A --- C[REPRODUKTİV DÖVRÜN DUQ]; A --- D[PERİMENOPAUZAL DÖVRÜN DUQ];
```

YUVENİL DUQ

REPRODUKTİV
DÖVRÜN
DUQ

PERİMENOPAUZAL
DÖVRÜN
DUQ

ANOVULYATOR DUG

- YUVENİL DUG - 12-18 yaş



- REPRODUKTİV DÖVRÜN DUG - 18-45 yaş



- PERİMENOPAUZAL DÖVRÜN DUG - 45-55yaş



ANOVULYATOR DUQ KLİNİKASI

- AY BAŞININ GECİKMƏSİ 1,5 ay və daha, sonradan isə qanaxma.
- ANEMİZASİYANIN DƏRƏCƏSİNDƏN asılı olaraq:
- dərinin, görünən selikli qişaların solğunluğu,
- taxikardiya,
- baş ağrısı,
- başgicəllənmə,
- zəiflik.



ANOVULYATOR DUQ MÜALİCƏSİ

- **HEMOSTAZ-** anemiyanın dərəcəsindən asılı olaraq **CƏRRAHİ**, və ya **HORMONAL** .
- **ANTI ANEMİK TERAPİYA-** dəmir tərkibli preparatlar, qanəvəzediciləri, vitaminlər.

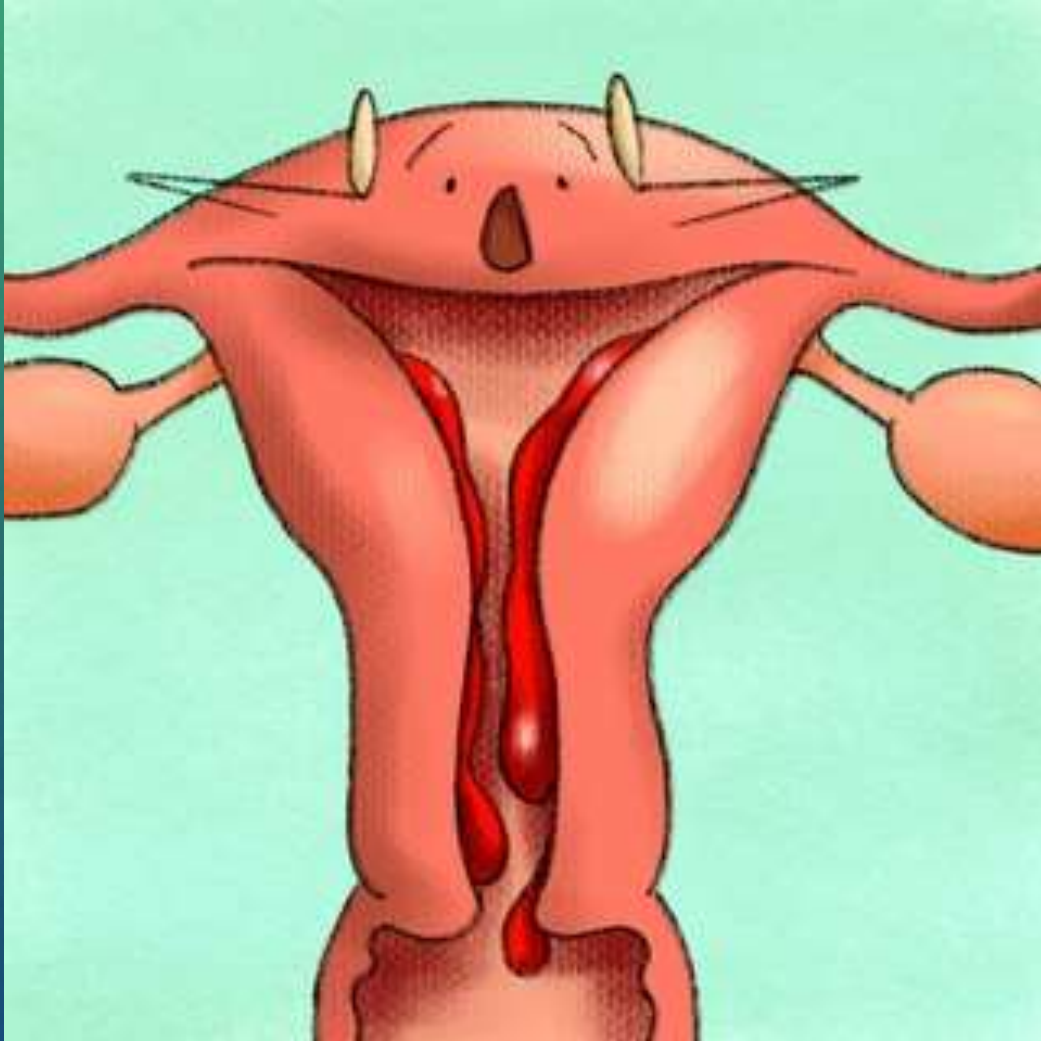


**OVULYATOR
DUQ**

**AYBAŞIARASI
DUQ**

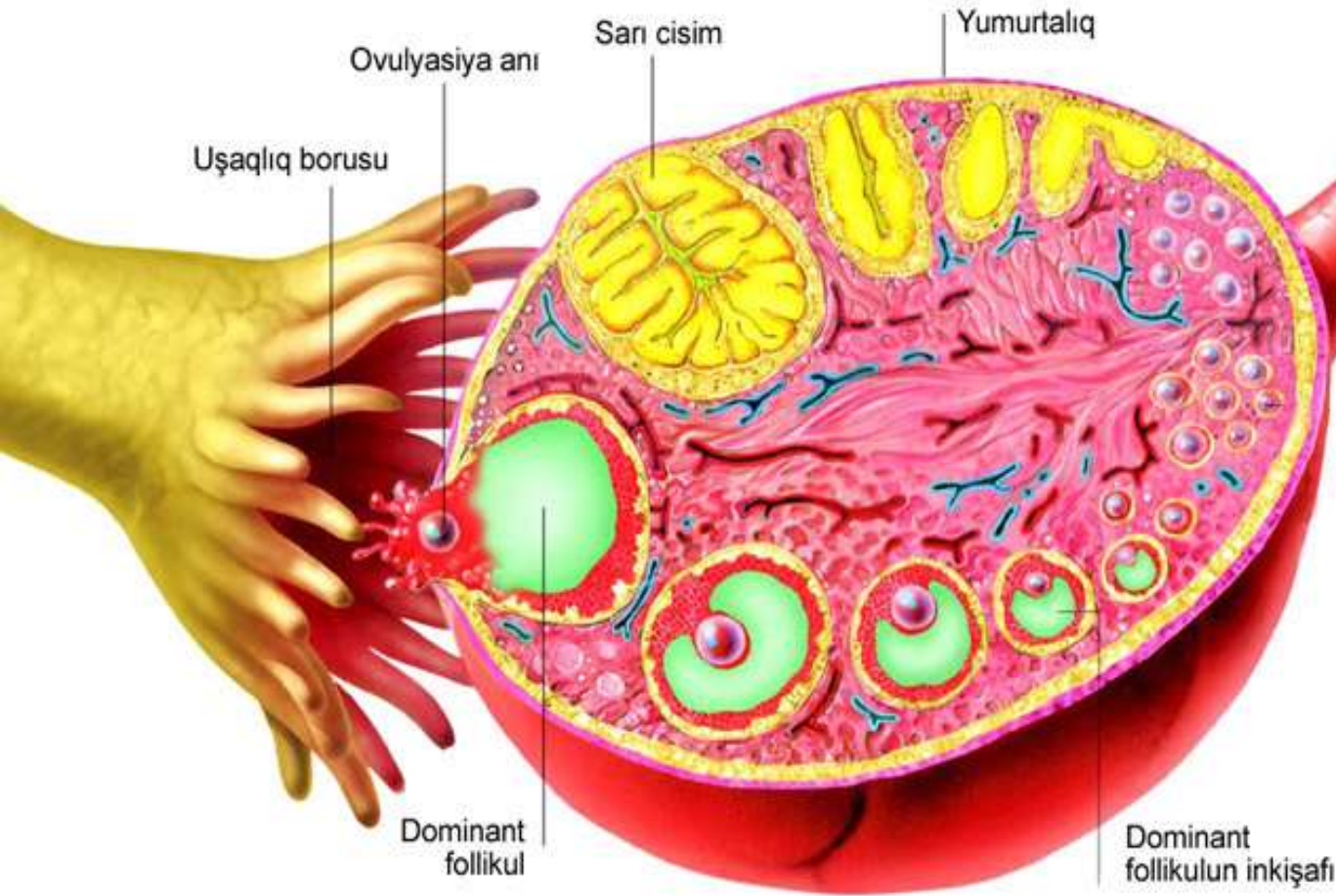
**SARİ CİSMİNİN
PERSİSTENSİYASI
NƏTİCƏSİNDƏ
DUQ**

OVULYATOR DUQ



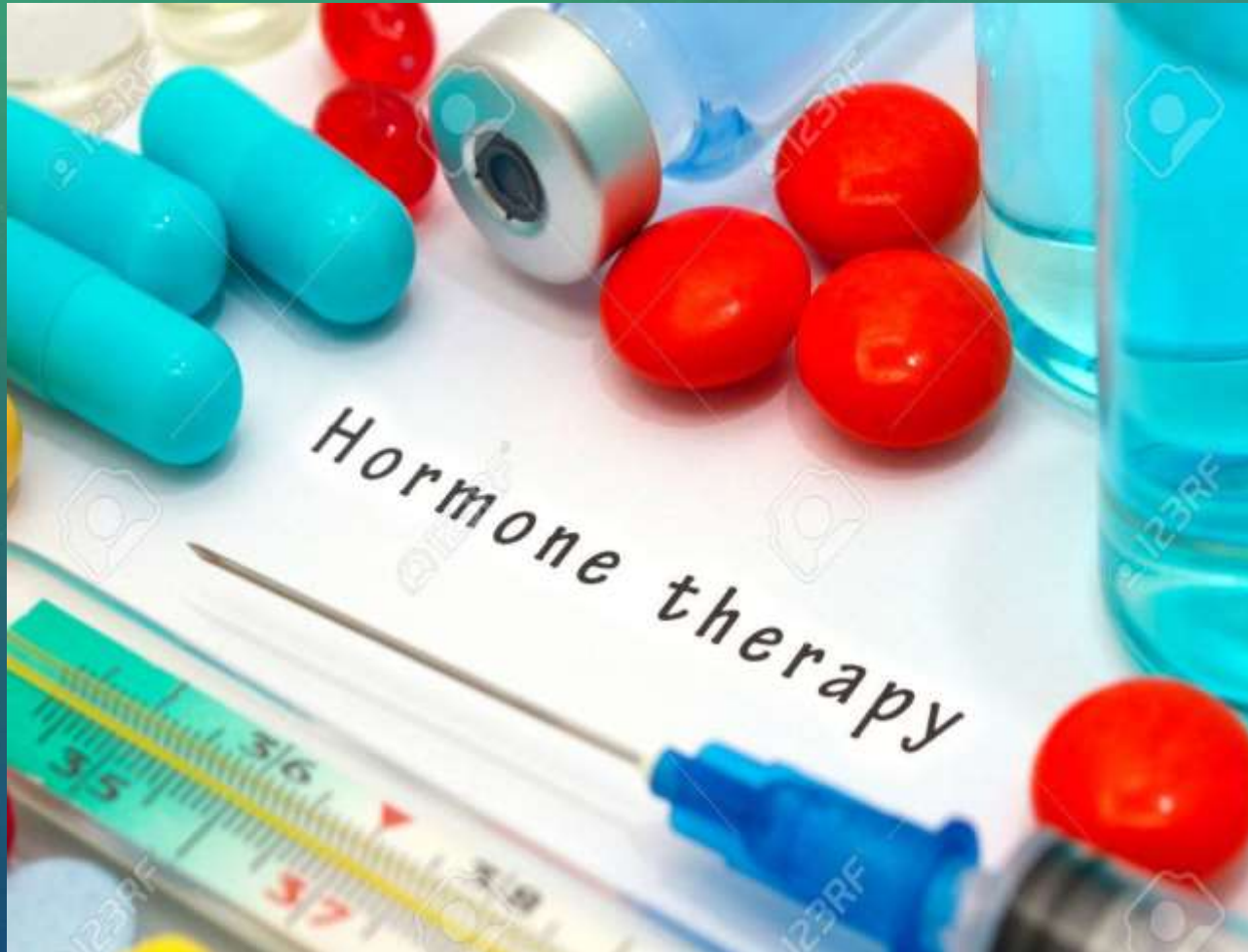Ovulyator qanaxmalar ikifazalı tsikl zamanı yumurtalıq hormonlarının ritmik ifrazının pozulması menstrual tsiklin I və II fazasının qısalması və ya II fazanın uzanması kimi hallarda müşahidə olunur. Aybaşı tsiklinin I fazasının qısalması zamanı müşahidə olunan ovulyator qanaxmalar cinsi yetişkənlik və klimakterik dövrlərdə daha çox rast gəlinir.

SARI CİSMİN PERSİSTENSİYASI NƏTİCƏSİNDƏ DUQ



Sarı cismin persistensiyası nəticəsində hestagenlərin səviyyəsinin azalması kifayət dərəcədə tez baş vermir və uzun müddət eyni səviyyədə qalır. Bu da endometriyumun funksional qatının qeyri-bərabər şəkildə qopmasına gətirib çıxarır, uzunmüddətli menometrorragiya əmələ gəlir. Digər tərəfdən də uşaqlığın tonusunun qanda progesteronun yüksək tərkibinin təsiri altında zəifləməsi qanaxmaya səbəb olur. Bu zaman sarı cisim ya tamamilə geri inkişaf əlamətlərinə malik olmur və yaxud da geriye inkişaf əlamətləri olan lütein hüceyrələri ilə yanaşı, güclü funksional aktiv sahələr mövcud olur.

OVULYATOR DUQ MÜALİCƏSİ



- İltihabəleyhinə qeyri-steroid vasitələrdən – salisilatlar, prostaqlandinlərin inqibitoru olan indometasin , propion turşusu törəmələri
- Hormonal müalicədə - prohestagenlərin təyini
- Levonorgestrel tərkibli – « Mirena »
- Estrogen-hestagen preparatlar
- Antiqonadotropinlər

KLİMAKTERİK UŞAQLIQ QANAXMALARI

- Klimaks zamanı uşaqliq qanaxmaları – cinsi yollardan axan müxtəlif intensivlikli qanlı ifrazat olub, aybaşı funksiyasının sönməsi fonunda və ya onun kəsilməsindən sonra yaranır. Klimakterik qanaxmalar davam etmə müddəti, dövriliyi, qanaxmanın həcmi, ifrazatın xarakterinə (laxtaların olması) görə fərqlənir.

Menopause Symptoms

Common Symptoms



Mood Swings

Hot Flashes
Night Sweats

Irregular Periods
Loss of Libido
Vaginal Dryness

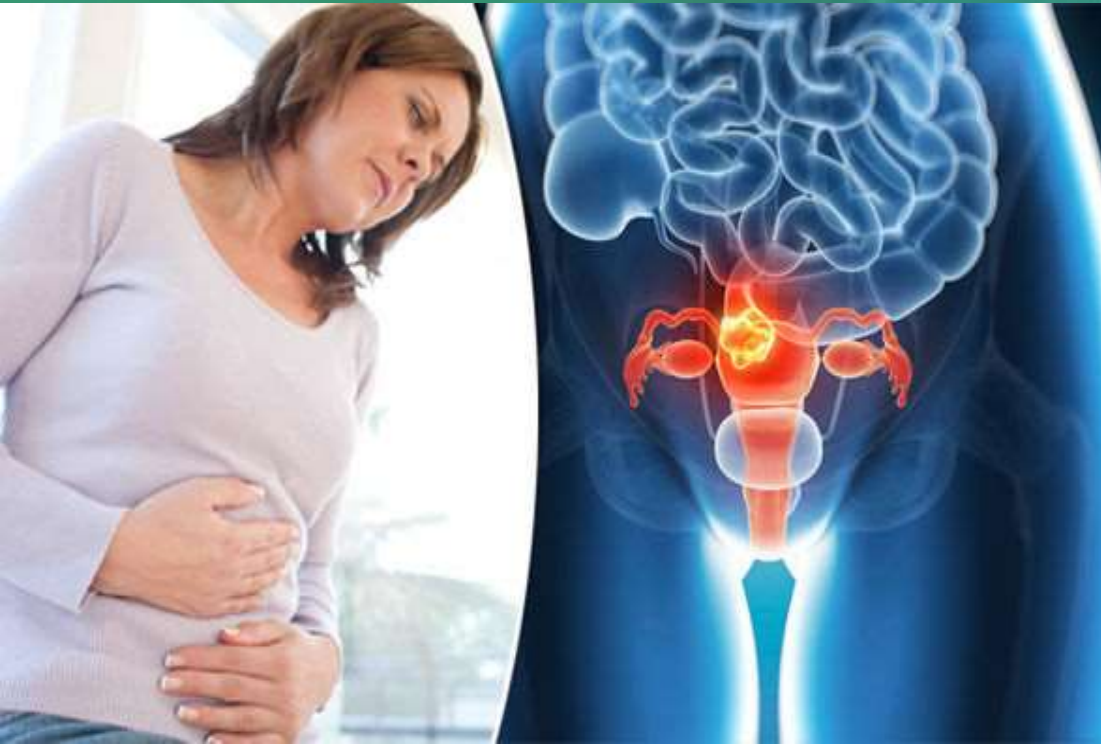+28 more symptoms
Learn everything at:
MenopauseNow.com

DÖVRLƏRİ



- Klimaks zamanı uşaqlıq qanaxmaları – premenopauza, menopauza və ya postmenopauza dövründə cinsi orqanlardan qanın spontan şəkildə xaric olmasıdır. Bu patoloji vəziyyət 45-55 yaşlı qadınların ginekoloji şöbələrdə hospitalizasiya olunmasının ən geniş yayılmış səbəbi hesab olunur. Qanaxmanın yaranma səbəbləri və müalicə taktikası klimaksın dövründən asılıdır

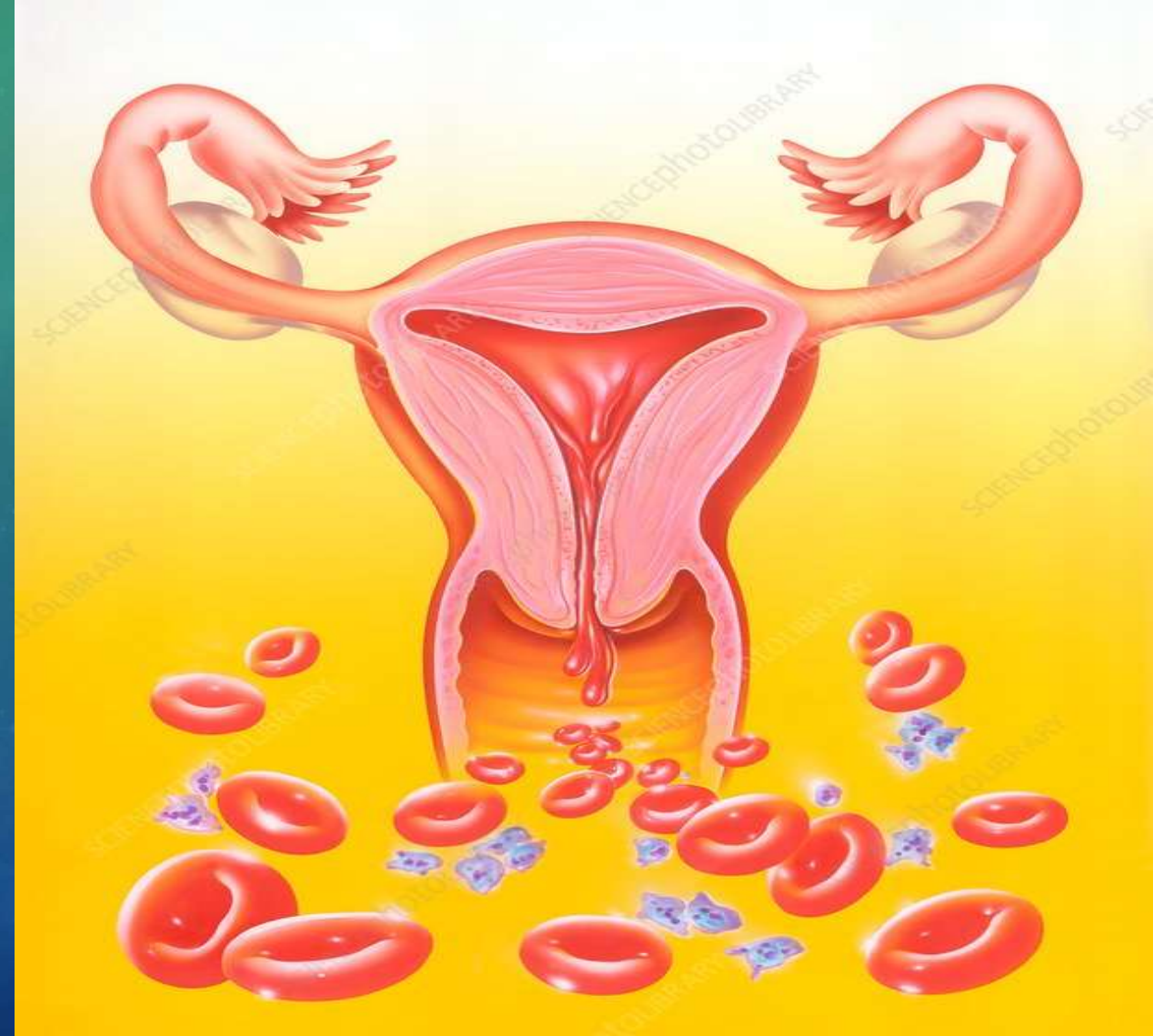
TƏSNİFAT



- Uşaqılıq qanaxmasının baş verdiyi klimaksın dövründən asılı olaraq, premenopauzal, menopauzal və postmenopauzal qanaxmalar ayırd edilir. Qanlı ifrazatın həcmi, davametmə müddəti, müntəzəmliyi və s. Kimi əlamətlərə əsasən klimakterik qanaxmalar aşağıdakı tiplər üzrə gedə bilər:
- Menorragiya – premenopauza dövrünün gür siklik qanaxmaları; Metrorragiya – asiklik xarakterli qanaxmalar; Menometrorragiya – asiklik uşaqılıq qanaxmaları ilə gür aybaşının bir yerdə inkişafı; Polimenoreya – müntəzəm qısa intervallarla (21 gündən az) yaranan uşaqılıq qanaxmaları.

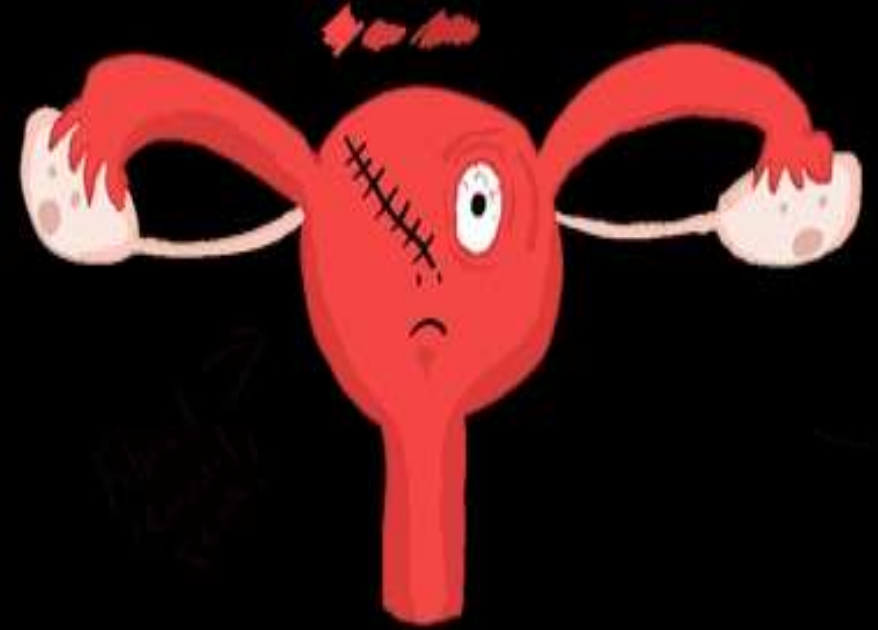
ƏSAS SƏBƏBLƏRİ

- Tədqiqatların nəticələrinə əsasən klimaks zamanı uşaqlıq qanaxmaları 25% hallarda – uşaqlığın mioması, 20% hallarda – endometrioz, 10% hallarda isə endometriyumun polipləri ilə müştərək şəkildə inkişaf edir. Qanlı ifrazatın intensivliyi, davam etmə müddəti və həcmindən asılı olmayaraq, klimakterik qanaxmaları olan qadın mütləq həkim nəzarəti altında olmalıdır, çünki patologiya nəinki dishormonal pozğunluqlar və uşaqlığın xoşxassəli dəyişiklikləri fonunda inkişaf edir, həmçinin bədxassəli şişlərlə əlaqədar yarana bilər.



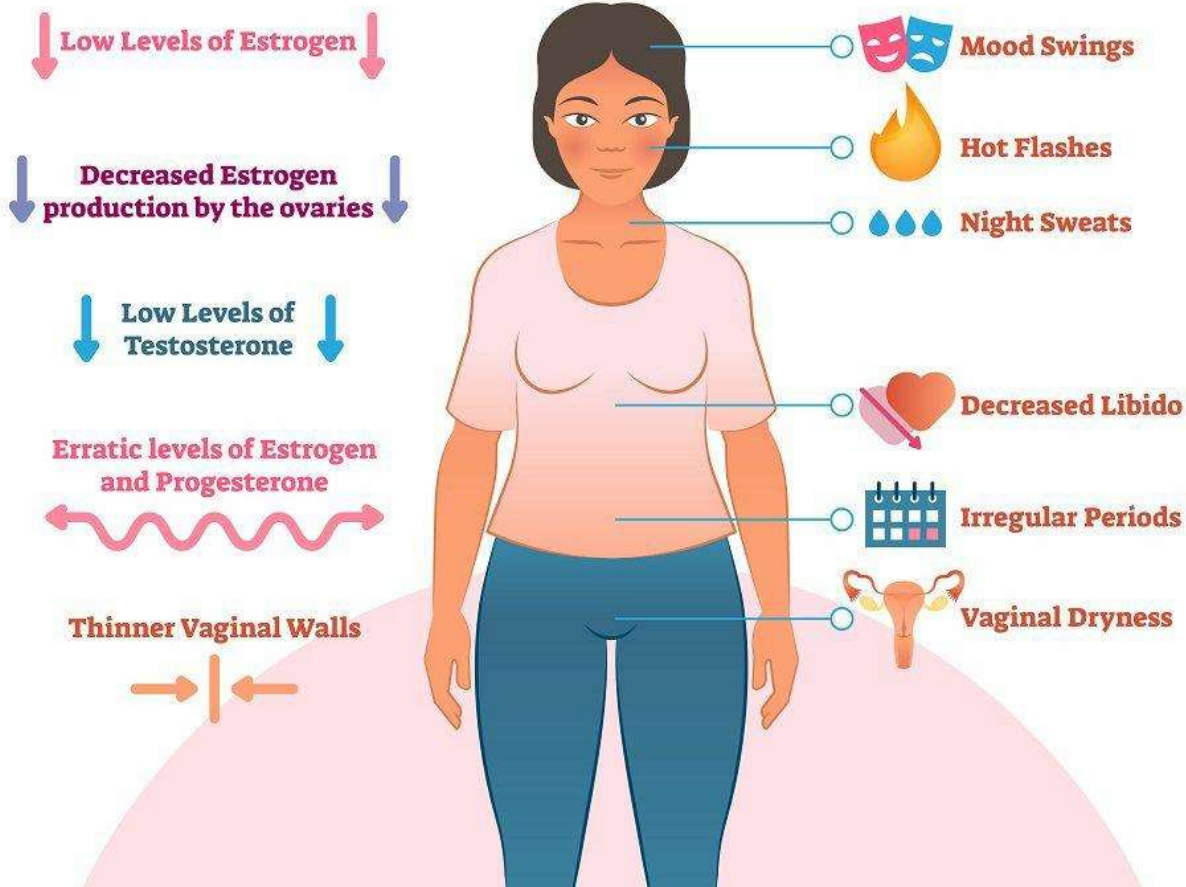
PREMENOPAUZAL SƏBƏBLƏR

- Premenopauzal dövrdə uşaqlıq qanaxmaları adətən disfunksional olub, hipotalamo-hipofizar-yumurtalıq-uşaqlıq tənziminin involyusion pozğunluqlarının nəticəsində yaranır. Qonadotropinlərin sekresiyasının dövriliyinin pozulması follikulun yetişməsinin pozulmasına, sarı cismin natamamlığına və lütein çatışmazlığına gətirib çıxarır. Nisbi hiperestrogeniya və progesteronun mütləq çatışmazlığı zamanı proliferasiya fazası uzanır, sekresiya fazası isə qısalır. Klimaksın bu dövründə uşaqlıq qanaxmaları bir qayda olaraq, endometriyumun hiperplaziyası (vəzili-kistoz, adenomatoz, atipik və ya endometriyumun polipləri) fonunda baş verir. Buna nəinki yaşla bağlı yumurtalıqların fəaliyyətinin zəifləməsi, həmçinin mübadilə-endokrin pozğunluqları (piylənmə) və immunodepressiya da səbəb olur.



ƏLAMƏTLƏRİ

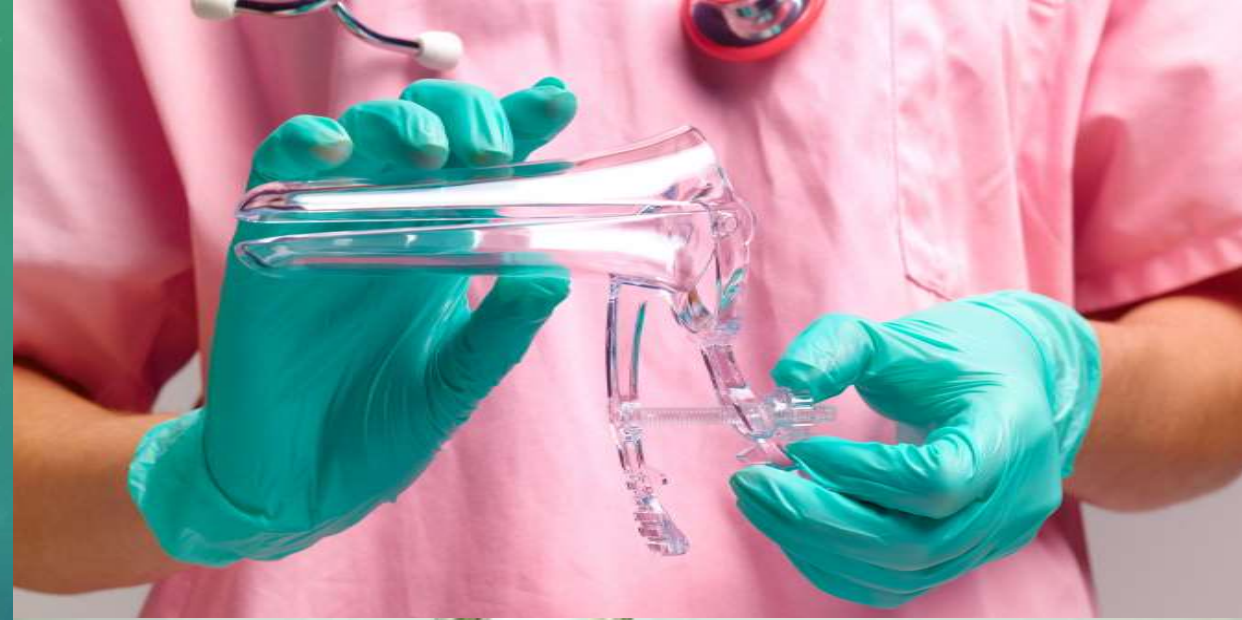Menopause



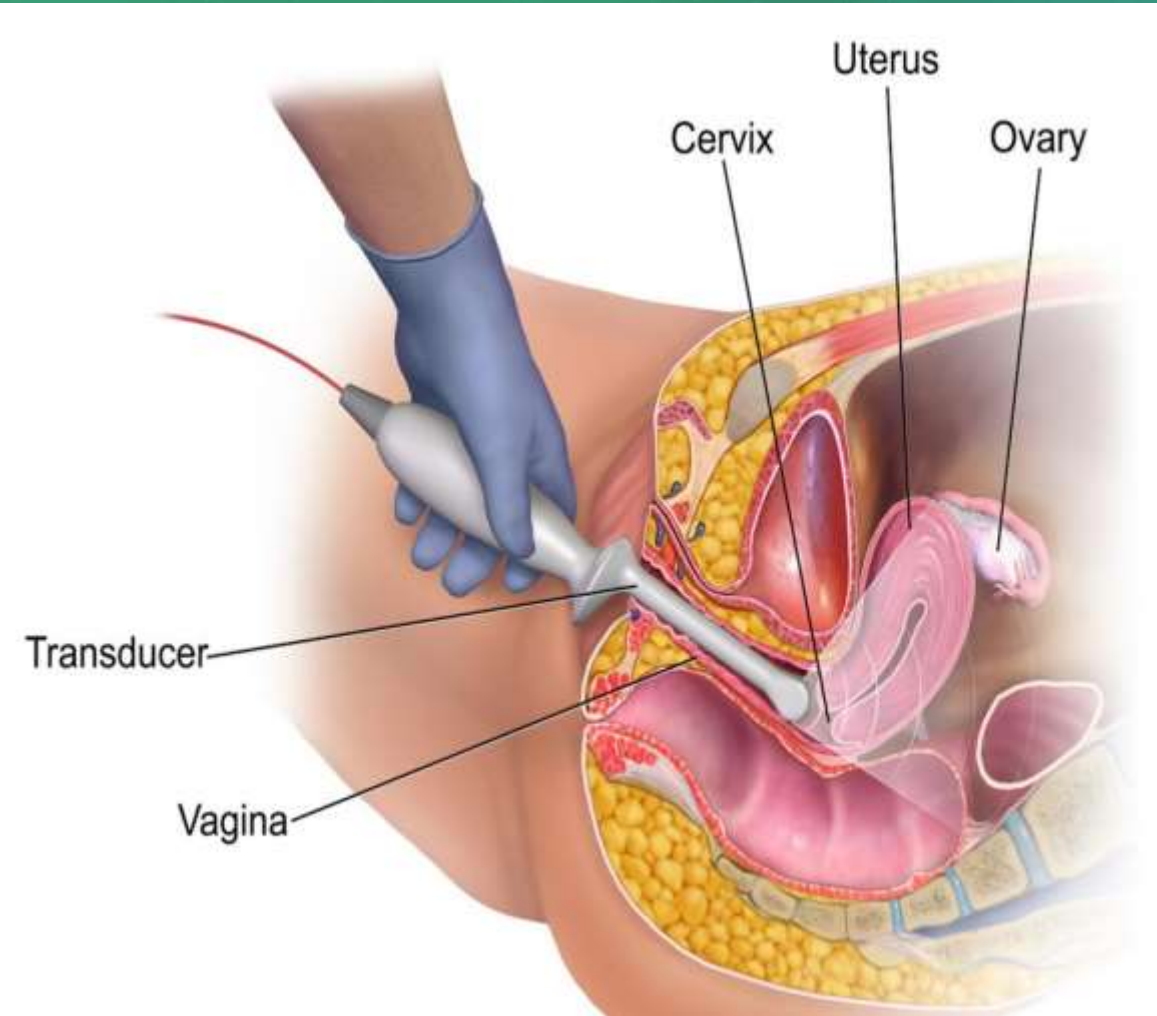
- Qanaxma xarakteri daşıyan həddindən artıq gur aybaşı zamanı (gigiyenik bez hər 1 saatdan bir və ya daha tez dəyişildikdə), eləcə də menstrual ifrazatda qan laxtaları olduqda tez bir zamanda ginekoloqa müraciət etmək lazımdır. Aybaşı arası dövrdə və ya cinsi aktdan sonra yaranan qanaxmalar patologiya hesab olunur. Uzun müddət davam edən aybaşı, menstruasiyanın 3 aydan çox izlənməməsi və ya aybaşı intervalının 21 gündən az olması ciddi narahatlıq doğurmalıdır.
- Klimakterik qanaxmalardan əziyyət çəkən qadınların ümumi halı anemiyanın dərəcəsi, yanaşı geden xəstəliklərə (hipertoniya xəstəliyi, qaraciyər və qalxanabənzər vəzinin patologiyaları, onkoloji xəstəliklərə) əsasən müəyyən olunur.

DİAQNOSTİKASI

- Klimaks zamanı uşaqlıq qanaxmaları geniş əhatəli patoloji hallardan xəbər verdiyindən, onun diaqnostikası hərtərəfli xarakter daşıyır.
- Diaqnostikanın I mərhələsi ginekoloqun və ya ginekoloq-endokrinoloqun müayinəsindən başlayır, həkim seçimində menopauza problemi üzrə mütəxəssislərə üstünlük verilir. Söhbət əsnasında xəstənin şikayətləri dəqiqləşdirilir, menoqramın analizi aparılır. Ginekoloji baxış zamanı həkim qanlı ifrazatın xarakter və intensivliyini, bəzən isə qanaxmanın mənbəyini təyin edə bilər. Müayinə zamanı qanaxma olmadıqda onkositologiyaya görə yaxma götürülür.



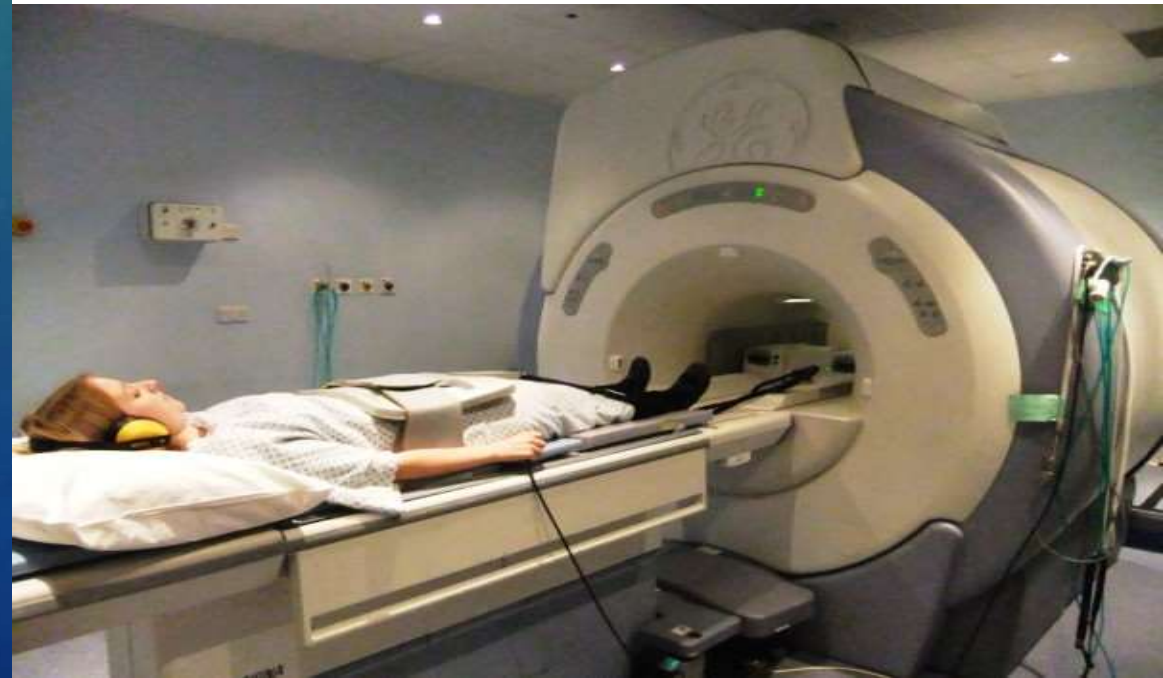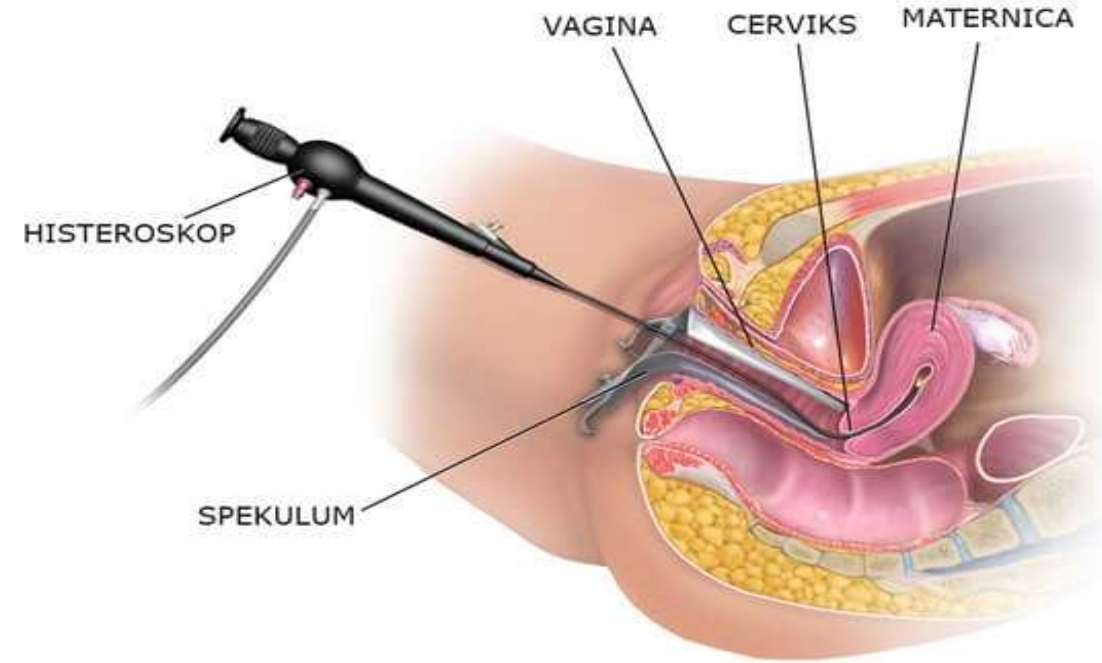
DİAQNOSTİKASI



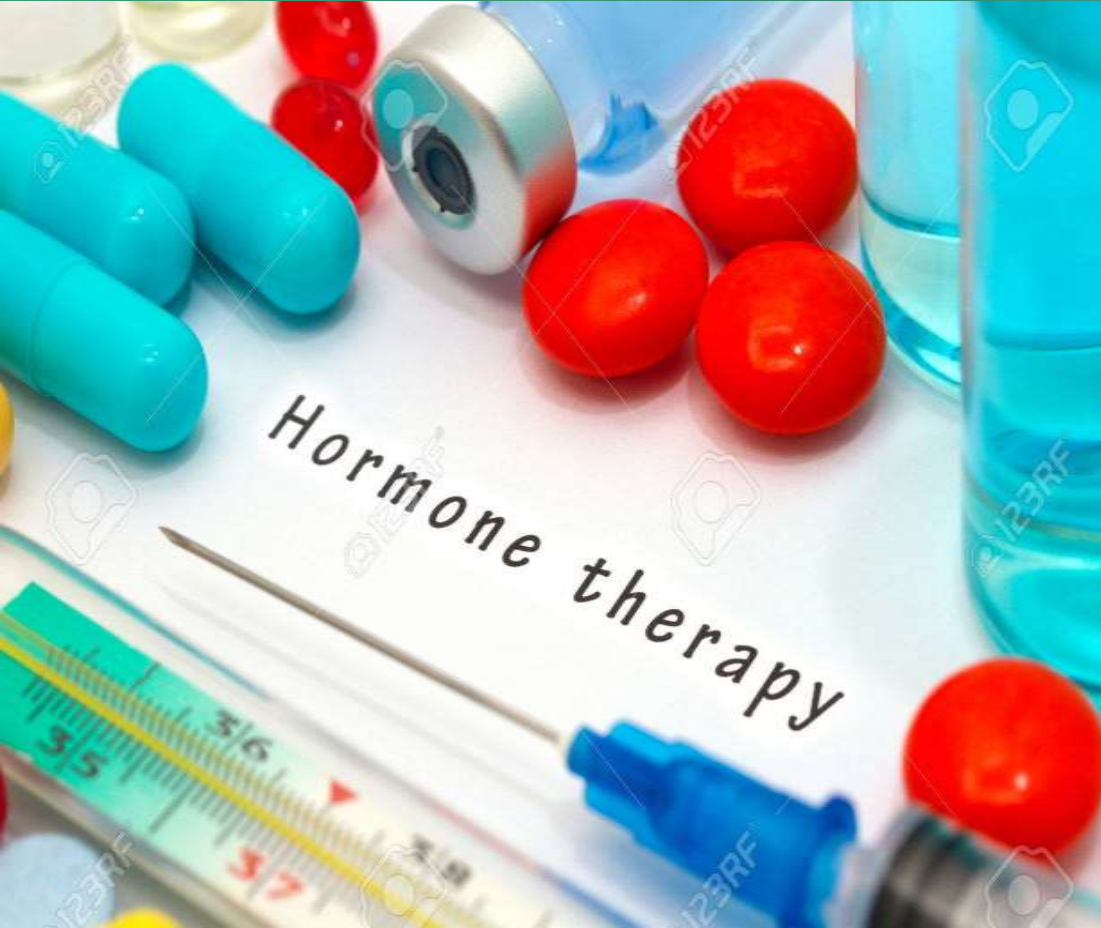- Növbəti diaqnostik mərhələdə kiçik çanaq orqanlarının transvaginal USM aparılmalıdır, bu üsul hamiləliyin inkarı və təsdiqi, uşaqlıq və yumurtalıqların patologiyaları barədə son rəy verməyə imkan verir. Klimakterik qanaxmalar zamanı aparılan laborator müayinələr qanın kliniki və biokimyəvi analizləri, koaguloqram, β -XQ, cinsi hormonlar və qonadotropinin səviyyəsinin təyini, tireoid panelin, lipid spektrinin müayinəsi və qaraciyər sınaqlarından ibarətdir.

DİAQNOSTİKASI

- Qanaxmaların mənbəyi və səbəbinin təyin edilməsində ən informativ üsul histeroskopiyanın nəzarəti altında aparılan diaqnostik qaşınma hesab olunur. Endometriyumun sıyrıntısının histoloji analizi klimakterik qanaxmaların üzvi patologiyalar, o cümlədən blastomaztoz proseslər nəticəsində yaranan qanaxmalarla differensial diaqnostikasının aparılmasına imkan verir. Instrumental diaqnostikanın köməkçi üsullarına submikoz və intramural miomalari, uşaqlığın poliplərini aşkar edən metodlar- histerosalpinqografiya, kiçik çanağın MRT aiddir.

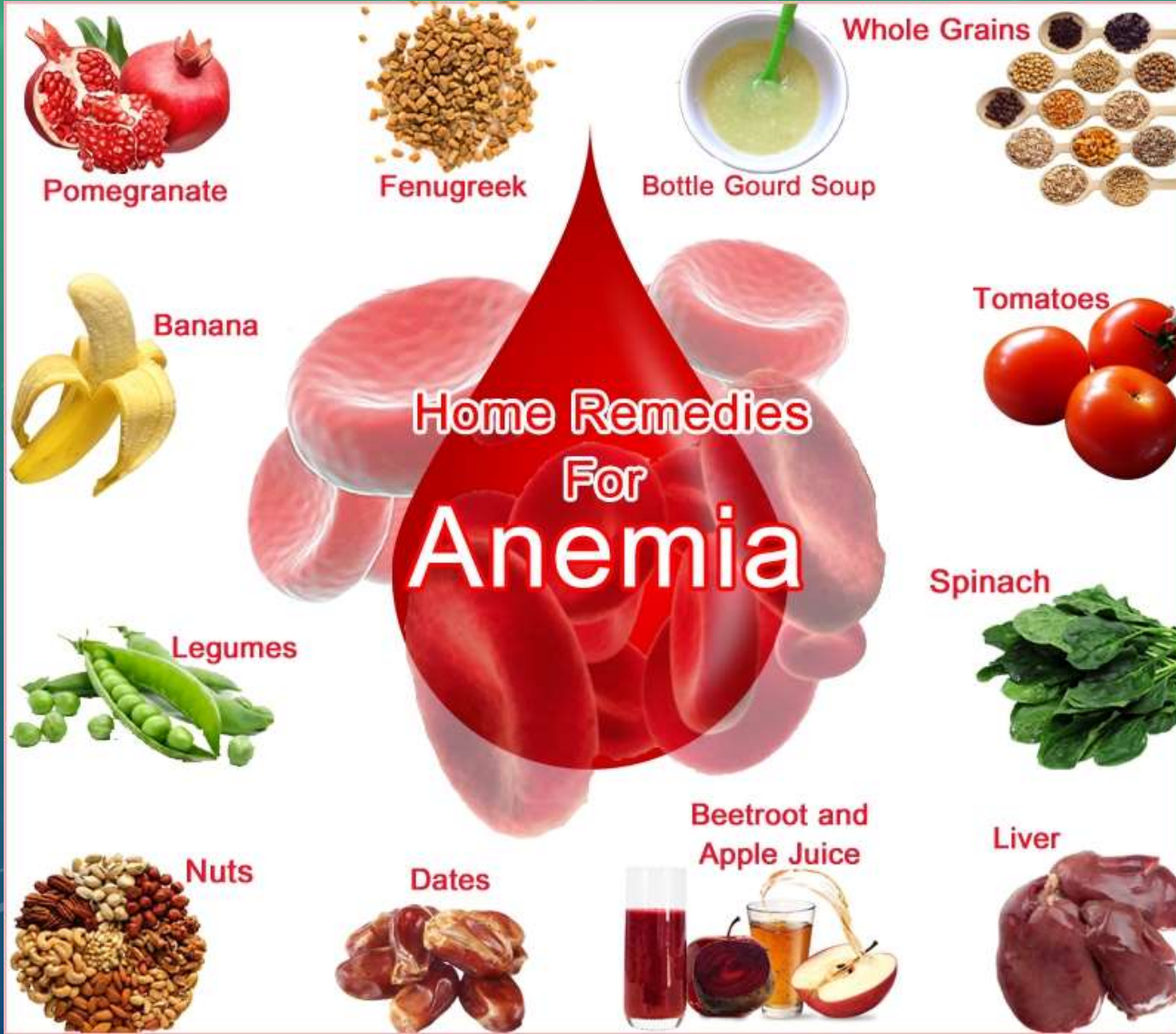


MÜALİCƏSİ



- Klimaks zamanı uşaqılıq qanaxmalarına səbəb olan xoşxassəli dishormonal proseslərdə konservativ müalicədən istifadə olunur. Klimakterik qanaxmaların residivlərinin profilaktikası məqsədilə vəzili epitelin və endometriumun stromasının atrofik dəyişikliklərinə səbəb olan gestagenlər təyin olunur. Bununla yanaşı, gestagenlərlə terapiya menopauzanın digər təzahürlərini zəiflədir. Son on illiklərdə klimaks zamanı uşaqılıq qanaxmalarının müalicəsində antiestrogen təsirli preparatlar (danazol, gestrinon) tətbiq olunur. Antiestrogenlər endometriuma təsir etməklə yanaşı, uşaqılığın miomasının ölçülərinin kiçilməsinə, mastopatiyanın əlamətlərinin azalmasına səbəb olur. Aybaşı funksiyasının sönməsi məqsədilə androgenlərin istifadəsi yalnız 50 yaşdan yuxarı qadınlarda mümkündür. Anamnezdə tromboemboliya, venaların varikoz xəstəliyi, tez-tez kəskinləşən xroniki xolesistit və hepatitlər, arterial hipertenziya bütün qrup preparatlar üçün ümumi əks-göstəriş sayılır.

MÜALİCƏSİ



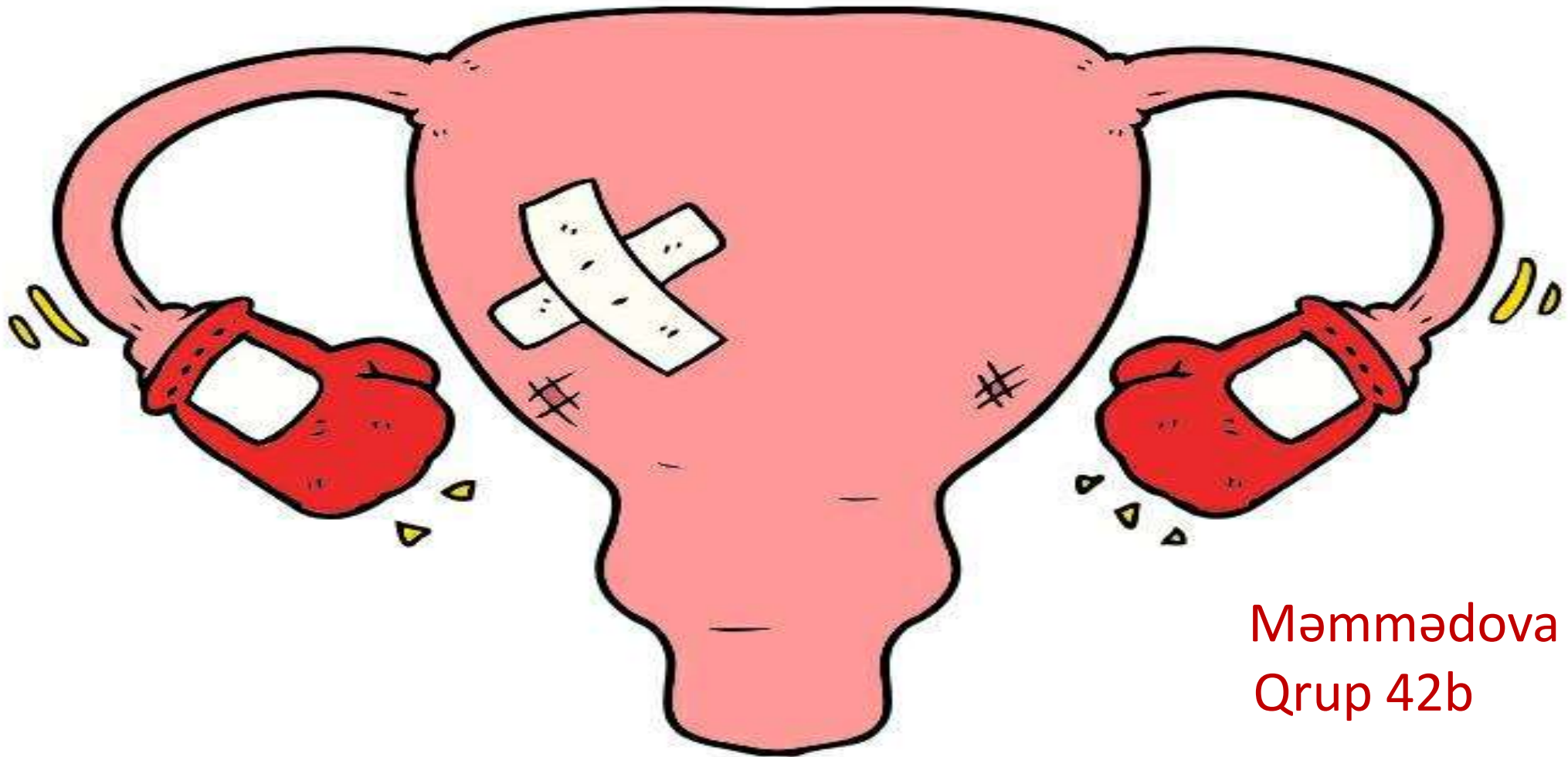
- Klimakterik qanaxmalar zamanı hemostatik və anemiya əleyhinə preparatların tətbiqi köməkçi xarakter daşıyır. Endokrin-metabolik dəyişikliklər (piylənmə, hipotireoz, hiperqlikemiya, hipertenziya) aşkar olunduqda endokrinoloq, diabetoloq, kardioloqun müşahidəsi altında onların medikamentoz və dietik korreksiyası aparılır.

PROFİLAKTİKA

Aparılan müalicə fonunda və ya ondan sonra uşaqlıq qanaxmalarının residivləri adətən aşkar olunmamış üzvi xəstəliklərə (submikroz miomatoz düyünlər, poliplər, endometrioz, yumurtalıqların şişinə) dəlalət edir. Klimakterik qanaxmalar zamanı onkoloji xəstəliklərdən şübhələnmək lazımdır, çünki bu yaş dövründə olan qadınların 5-10%-də qanlı ifrazatın səbəbi endometriumun xərçəngidir. Klimaks dövrünə daxil olan qadınlar öz sağlamlıqlarına xüsusi diqqət yetirməli, anomal qanaxmalar zamanı təcili olaraq mütəxəssisə müraciət etməlidirlər



Dysfunctional Uterine Bleeding



AP Young

Məmmədova Lalə
Qrup 42b

DIQQƏTİNİZƏ GÖRƏ MİNNƏTDARAM